

Гельфонд М.Л.¹, Арсеньев А.И.¹, Левченко Е.В.¹, Гельфонд В.М.¹, Мамонтов О.Ю.¹,
Моисеенко В.М.⁵, Балдуева И.А.¹, Новик А.В.¹, Нехаева Т.Л.¹, Данилова А.Б.¹, Данилов А.О.¹,
Сенчик К.Ю.², Трунов В.А.³, Кульвелис Ю.В.³, Суханова Т.Е.⁴

Фотодинамическая терапия в комбинированном лечении злокачественных новообразований: настоящее и будущее

Gelfond M.L.¹, Arsenjev A.I.¹, Levchenko E.V.¹, Gelfond V.M.¹, Mamontov O.Yu.¹,
Moisejenko V.M.⁵, Baldujeva I.A.¹, Novik A.V.¹, Nekhajeva T.L.¹, Danilova A.B.¹, Danilov A.O.¹,
Senchik K. Yu.², Trunov V.A.³, Kulvelis Yu.V.³, Sukhanova T.E.⁴

Photodynamic therapy in the combined treatment of malignant neoplasms: present state and future perspectives

¹ ФГБУ «НИИ онкологии им. Н.Н. Петрова» Минздравсопрзвития РФ,

² ГНЦ «Центральный научно-исследовательский и опытно-конструкторский институт робототехники и технической кибернетики» РФ,

³ ФГБУ «Петербургский институт ядерной физики им. Б.П. Константинова» РАН,

⁴ Институт высокомолекулярных соединений РАН,

⁵ ЛДЦ МИБС «Гамма-пож», г. Санкт-Петербург

В настоящей работе представлен анализ лечения раковых заболеваний современными средствами, включая фотодинамическую терапию (ФДТ). Авторы подробно анализируют применение ФДТ в качестве неотложного метода при местно-распространенном трахеобронхиальном раке, при хирургическом лечении рака желудка. Кроме того, рассматривается применение ФДТ в качестве биотерапии опухолей. Авторы анализируют и экспериментальные исследования по дальнейшему развитию и совершенствованию метода ФДТ. В заключение авторы отмечают, что ФДТ доказала свою эффективность при лечении многих нозологических форм злокачественных новообразований и стала полноправным компонентом в комбинированном лечении. И клинический опыт, и многие экспериментальные данные свидетельствуют об имеющихся резервах повышения лечебной активности ФДТ, результатом чего должно стать улучшение качества и продолжительности жизни онкологических больных. *Ключевые слова: фотодинамическая терапия, трахеобронхиальный рак, мезотелиома плевры, рак желудка, биотерапия опухолей.*

The present work reviews therapy of malignant processes with modern approaches one of which is photodynamic therapy (PDT). The authors have made a detailed analysis of PDT application as an urgent techniques for locally-spread tracheobrochial cancer, for surgical treatment of pleura mesotelioma as well as the authors have assessed this technique as an intraoperative component in surgical treatment of stomach cancer. Besides, PDT is evaluated as a technique for tumour biotherapy. The authors have

assessed experimental data which could show future trends in PDT development and perfection. In conclusion PDT has been indicated as a technique which has proven its effectiveness for treating many nosologic forms of malignant neoplasms and has become a full-right member in the combined treatment of many pathologies. Both clinical experience and many experimental findings have indicated a definite potential in improving PDT curative activity that should lead to better quality of life and longer survival period in the oncological group of patients. *Key words:* photodynamic therapy, tracheobroncheal cancer, pleura mesotelioma, stomach cancer, tumour biotherapy.

Введение

Несмотря на то что в области хирургического лечения злокачественных новообразований достигнуты определенные успехи, мировые показатели общей смертности практически не изменились, а прогноз для больных с местнораспространенными и метастатическими формами рака остается немногим лучше, чем 30 лет назад.

Стратегическим направлением дальнейшего развития онкологии является комбинированная терапия с использованием лучевой, полихимио-, биотерапии, а в последние годы – таргетной терапии.

Фотодинамическая терапия, наряду с лучевой и химиотерапией, во многих специализированных клиниках России становится полноправным и полноценным компонентом комбинированного лечения злокачественных новообразований [4–6, 17, 20, 22]. Свидетельством этому, в частности, являются результаты клинического использования метода в ФГБУ «НИИ онкологии им. Н.Н. Петрова». ФДТ проводится по радикальной и паллиативной программам, самостоятельно и в качестве компонента комбинированной терапии как в плановом порядке, так и по неотложным показаниям (с целью повышения радикализма хирургического вмешательства или при угрозе жизни больному).

Если показания к ФДТ по радикальной программе сложились на основании многолетнего и успешного опыта применения метода при местно ограниченных опухолевых процессах, то возможности ФДТ в качестве эффективного компонента комбинированного лечения при распространенных и даже генерализованных процессах явно недооценены.

ФДТ в комбинированном лечении злокачественных опухолей

Роль неотложной ФДТ при лечении местнораспространенного трахеобронхиального рака

В специализированном стационаре возникает необходимость экстренного восстановления просвета воздухоносных путей и поддержание его неизменности в течение длительного времени с помощью эндоскопических хирургических вмешательств [2, 7]. С этой целью нами проведен многофакторный анализ эффективности у больных местнораспространенным и метастатическим немелкоклеточным раком легкого (НМРЛ) эндотрахеобронхиальных операций (ЭТБО) в комбинации с ФДТ и различными вариантами лучевой терапии – дистанционной (ДЛТ), брахитерапией (БТ) и сочетанной (СЛТ), а также современных схем химиотерапии (ХТ) и химиолучевой терапии (ХЛТ) [2].

ЭТБО при НМРЛ выполняли в условиях ригидной бронхоскопии и общей анестезии с применением высокочастотной и комбинированной искусственной вентиляции легких (ИВЛ) с помощью аргоноплазменной электрокоагуляции. Затем проводили ФДТ с препаратом

фотодитазин (Вега-Гранд, Москва). Спустя 1–3 недели после реканализации большинству больных ($n = 136$; 88,9%) в качестве 2-го этапа проводили дополнительное лечение: химиотерапия (14%), лучевое лечение (31%) и химиолучевая терапия (28%). В группе пациентов, которым проводили различные виды ЛТ, 25% получили дистанционную лучевую терапию (ДЛТ), 35% – брахитерапию (БТ) и 40% – сочетанную лучевую терапию (СЛТ).

При НМРЛ эндоскопическое лечение позволило в 30% случаев добиться полного и в 70% частичного восстановления просвета дыхательных путей. Полное устранение дыхательной недостаточности достигнуто у 24% больных, перевод ее в скрытую форму в 54%, а в компенсированную – в 22% случаев. В целом частота объективного ответа после проведения различных методов дополнительного специального лечения достигла 61%, стабилизация процесса отмечена в 32% случаев, а прогрессирование процесса – лишь у 7% больных. Дополнение ЭТБО и ФДТ химиолучевым лечением при IIIA стадии рака бронха позволило добиться увеличения медианы выживаемости до 15 мес., при IIIB – до 11 мес. ($p < 0,001$).

Интраоперационная ФДТ

Для реализации наиболее эффективной и максимальной циторедукции при лечении злокачественных новообразований различных локализаций и стадий в НИИ онкологии им. Н.Н. Петрова кроме традиционной ФДТ широко используется интраоперационная ФДТ [3]. В частности, в 132 случаях при видеоторакоскопическом (ВТС) плевродезе по поводу злокачественных рецидивирующих плевритов, у 29 пациентов – при хирургическом лечении рака желудка с лимфодиссекцией в объеме Д2 и у 13 больных – после панплеврорпневмонэктомии (12) или плеврэктомии (2) в комбинации с гипертермической химиоперфузией.

Нередко тяжесть состояния онкологических больных и, соответственно, низкое качество их жизни были обусловлены наличием у них экссудативного плеврита [1, 9]. Перед клиницистом встает вопрос о необходимости его устранения для увеличения дыхательной поверхности легочной ткани, ликвидации компрессии легкого и органов средостения, купирования явлений обтурационной пневмонии и, кроме этого, для создания условий и возможности или продолжения специфического противоопухолевого лечения [10, 12–15, 17–20]. К настоящему времени комбинированный плевродез, включающий интраоперационную ФДТ, стал стандартной медицинской технологией.

При комбинированном лечении метастатических плевритов у всех больных отмечалось полное купирование болевого синдрома и уменьшение признаков опухолевой интоксикации. Облитерация плевральной полости после комбинированного плевродеза препятствовала

коллабированию легкого или его долей. У 99% больных, подвергшихся плевродезу, отмечено быстрое уменьшение, а затем и стойкое прекращение экссудации в полость плевры, улучшение функции внешнего дыхания, показателей газового состава крови, повышение индекса Карновского с 60 до 70% в течение 6 мес. Необходимости в проведении повторных хирургических вмешательств и плевральных пункций не возникало. Улучшение состояния позволило продолжить у ряда больных химиолучевое лечение основного заболевания. При сравнении эффективности различных методов плевродеза отмечено, что комбинированный метод с использованием аргонплазменной коагуляции и ФДТ на 25% эффективнее, чем традиционный тальковый плевродез. Полная клиническая ремиссия у этого неблагоприятного в прогностическом отношении контингента больных составила 11 мес. (от 6 до 29 мес.). Частичная клиническая ремиссия равнялась 5 мес. (от 3 до 10 мес.).

ФДТ в хирургическом лечении мезотелиомы плевры

Несмотря на то что за последние два десятилетия достигнуты определенные успехи в лечении мезотелиомы, прогресс в решении этой проблемы только наметился. Так, хирургическое лечение в объеме плеврэктомии или плевропневмонэктомии проводят редко, лишь у 7–10% больных. После плевропневмонэктомий ранняя послеоперационная летальность достигает 14–15%, значительно превышая (минимальную) летальность после плеврэктомий. Сравнительные показатели продолжительности жизни после этих операций практически не отличаются: медиана выживаемости соответствует 9–21 мес.; 2-летняя выживаемость составляет 11–45%. Надежду на улучшение отдаленных результатов хирургического лечения (прежде всего плевропневмонэктомий) связывают с проведением адьювантной химиотерапии. Однако несмотря на совершенствование сопроводительной терапии, обеспечивающей удовлетворительную переносимость химиопрепаратов, эффективность современных схем полихимиотерапии при мезотелиоме плевры редко превышает 20%.

Наш опыт комбинированного лечения насчитывает 13 больных с мезотелиомой плевры, которым в качестве первого этапа лечения выполняли плевропневмонэктомию (12) или плеврэктомию (1); вторым этапом проводили интраоперационную ФДТ с препаратом фотодитазин; и на третьем этапе осуществляли внутриплевраль-

ную гипертермическую химиотерапию цисплатином. Все больные благополучно перенесли ранний послеоперационный период. Отдаленные результаты лечения приведены в табл. 1.

Из 13 больных, подвергнутых комбинированному лечению с включением в алгоритм ФДТ, отдаленные результаты прослежены у 9 пациентов. Погибли в сроки от 6 до 18 месяцев двое; живы без признаков рецидива и метастазов пять пациентов, причем трое из них более двух лет, двое – более 3,5 года.

Интраоперационная ФДТ в комбинированном лечении рака желудка

Группу специального изучения составили больные раком желудка, которым во время циторедукционной операции проводили фотодинамическую терапию с фотодитазин. В основном в эту группу вошли пациенты (29 человек) с местнораспространенным раком желудка IIIb стадии, которым была выполнена гастрэктомия с лимфодиссекцией в объеме D2.

Фотосенсибилизатор вводили в начале вводного наркоза в обычной лечебной дозе. Облучению с помощью лазера «Латус-2» со специальной оптической насадкой или матричного светодиодного излучателя (позволяет облучить сразу все операционное поле) подвергали области будущих анастомозов, головку поджелудочной железы, а также зоны подвергшихся лимфодиссекции лимфатических коллекторов. Плотность мощности на поверхности поля облучения составляла 85–120 мВт/см². Суммарная доза на поле облучения равнялась 300 Дж.

В подавляющем большинстве случаев для этой группы больных было характерно гладкое, несложненное течение послеоперационного периода. В отличие от пациентов контрольной группы у больных исследуемой группы в послеоперационном периоде не отмечено сколько-нибудь заметного повышения уровня альфа-амилазы – маркера реактивного панкреатита. Это позволяло отменить введение дорогостоящих препаратов сандостатин и контрикал уже через 3–5 дней после операции, тогда как в контрольной группе на фоне значительного подъема уровня ферментов поддерживающая терапия была прекращена на 10-й день. У этой группы больных отмечено раннее восстановление функциональной активности кишечника. Пациенты быстрее переходили от парентерального к энтеральному питанию. Значительно сократился срок пребывания этих больных в стационаре. Если пациенты контрольной группы были

Отдаленные результаты комбинированного лечения мезотелиомы плевры

Таблица 1

Срок наблюдения, мес.	Распределение больных в зависимости от схемы комбинированного лечения при мезотелиоме плевры	
	Панплевропневмонэктомия + ФДТ + химиоперфузия плевральной полости	Тотальная плеврэктомия + ФДТ + химиоперфузия плевральной полости
6	1 – без рецидива	1 прогресс. <i>ex. letalis</i>
12	1 – без рецидива 2 – прогресс	
18	1 – прогресс. <i>ex. letalis</i>	
24	1 – без рецидива	
42	1 – без рецидива	1 – без рецидива
Всего	7	2

выписаны на 15–20-е сутки, то больные в исследуемой группе выписывались из стационара на 10–15-е сутки.

Отдаленные результаты лечения прослежены у 26 из 29 больных. В целом двухлетняя выживаемость больных, оперированных по поводу рака желудка IIIb стадии, составила 88,5% (23 из 26 пациентов). По литературным данным, продолжительность жизни этой категории больных редко превышает 11%, а при проведении адъювантной полихимиотерапии достигает 18%. И хотя данная работа была проведена в рамках пилотного проекта, полученные результаты свидетельствуют о необходимости продолжения исследований, но уже в рамках рандомизированных клинических испытаний.

Роль ФДТ в биотерапии опухолей

Основные усилия в разработке указанной технологии направлены на повышение иммуногенности опухолевых клеток (с помощью генных технологий и фотохимических воздействий), преодоление местной или системной иммунодепрессии (адъюванты специфической иммунотерапии) и восстановление механизма презентации антигенов с помощью костномозговых предшественников дендритных клеток (ДК) и клеток опухоли в состоянии фотоиндуцированного апоптоза [8]. Большая роль ДК в «высокопрофессиональной» презентации низкоиммуногенных опухолеассоциированных антигенов (ОАА) очевидна. Показано, что именно ДК, а не сами опухолевые клетки, ответственны за индукцию противоопухолевого иммунитета.

В этой связи становится перспективной нагрузка аутологических костномозговых предшественников ДК опухолевыми клетками, находящимися в индуцированном фотохимическом апоптозе [11]. Проводимый иммунологический мониторинг и оценка характера иммунного ответа с помощью ELISPOT, клеточной ELISA, реакций гиперчувствительности замедленного типа (ГЗТ) указывают на запуск с помощью указанных вакцин специфических иммунных реакций. Это исследование носит приоритетный характер и не имеет аналогов в мировой клинической практике.

Лечение проводили больным с диссеминированной меланомой, резистентной к иммунотерапии, химиотерапии, химиоиммунотерапии. Три цикла терапии (3 сеанса ФДТ и 15 вакцинаций) получила 1 больная (16,6%), два цикла – 4 пациента (83,4%). Преждевременное завершение лечения было обусловлено прогрессированием за-

болевания у 3 больных (50%) или отсутствием необходимого количества выращенных в культуре ДК – 1 больная (16,6%), что препятствовало продолжению лечения.

Оценку эффективности биотерапии проводили по критериям RECIST. Стабилизация процесса достигнута у 2 больных (28 и 6+ недель). Зарегистрирован минимальный регресс пораженных лимфатических узлов, мягкотканых метастазов, которые были подвергнуты действию ФДТ и ДК-вакцинотерапии, а также очагов, не включенных в зону локального воздействия. Выраженный симптоматический эффект в виде полного купирования болевого синдрома 2-й ст. был зарегистрирован у 1 больной. Прогрессирование заболевания отмечено у 3 пациентов: у двух больных с большой опухолевой массой и торпидным течением болезни и у одной пациентки на фоне полного регресса 3 мягкотканых метастазов, частичного регресса двух пораженных лимфатических узлов, выявлено локальное поражение оболочек спинного мозга.

Стимуляция иммунного ответа зарегистрирована на 7-й и 21-й день после вакцинации, что наряду с реакцией ГЗТ в виде участка гиперемии на внутрикожное введение аутологических облученных опухолевых клеток (bystander effect) свидетельствует о несомненной иммунологической эффективности метода. Системный эффект был подтвержден иммуногистохимическим исследованием биоптатов отдаленных метастазов. Выявлена лимфогистиоцитарная инфильтрация стромы, опухолевые клетки в апоптозе и некрозе. Жизнеспособные опухолевые клетки обнаружены не были.

В НИИ онкологии им. Н.Н. Петрова ФДТ применена при лечении самых различных нозологических форм злокачественных новообразований. Полученные на сегодня результаты представлены в итоговой табл. 2.

Перспективы развития и совершенствования метода ФДТ. Экспериментальные исследования

В ряде случаев практику использования ФДТ ограничивают невозможностью создания достаточной концентрации фотосенсибилизатора в опухоли или невозможностью доставки эффективного лазерного излучения при некоторых локализациях злокачественных новообразований. Целый ряд нозологических форм первичной опухоли и ее метастазов (головной мозг, периферические отделы легкого, поджелудочная железа, печень, почки, костные ткани) недоступны для воздействия света, что не только

Эффективность фотодинамической терапии некоторых форм солидных опухолей

Таблица 2

Нозологическая форма	Число больных	Клинический эффект		
		Полный регресс	Частичный регресс	Прогрессирование
Базальноклеточный рак кожи	405	397	6	2
Рак бронха (компонент комб. лечения)	153	43	96	14
Рак пищевода (компонент комб. лечения)	12	2	4	6
Мезотелиома плевры (компонент комб. лечения)	13	13		
Рак мочевого пузыря	6	3	3	
Рак желудка (компонент комб. лечения)	29	26		3
Рецидив рака желудка	3	1	2	
Рецидив рака молочной железы	14	12	1	1
Рецидив рака шейки матки	2	1	1	
Всего	637 (100%)	498 (78%)	113 (18%)	26 (4%)

ограничивает возможности применения ФДТ, но и снижает эффективность онкологической помощи вообще. Одним из выходов в этой ситуации является создание гибридных наносистем (конвертер – фотосенсибилизатор), активация которых проводится с помощью не имеющего преградствий и легко проникающего на любую глубину в организме человека ионизирующего излучения (рентгеновского или гамма-излучения). Конвертер под действием ионизирующего излучения генерирует свет в необходимом для активации фотосенсибилизатора спектральном диапазоне. Наноструктурированный фотосенсибилизатор может поступить в опухоль самостоятельно с кровотоком или на специальном носителе, например, магнитном нанокolloиде. Для практического применения предложены методы проведения фундаментальных исследований и созданы образцы конвертеров, магнитных нанокolloидов и начаты их предклинические испытания.

В эксперименте на животных мы исследовали принципиальную возможность управления транспортировкой и концентрацией локализованного на частицах ферромагнитной жидкости (магнетита) фотодитазина, внешним магнитным полем. Локализацию фотодитазина на частицах феррожидкости исследовали методом малоуглового рассеяния нейтронов. Для повышения биологической совместимости и солюбилизации комплекса фотодитазина с наночастицами железа к феррожидкости добавляли плуроник (блок-сополимер этиленоксида и пропиленоксида), широко используемый в фармацевтике и медицине. Плуроник облегчает проникновение лекарств через биологические барьеры, увеличивают концентрацию лекарств в опухолевых клетках, а в некоторых случаях увеличивает фотокаталитическую активность фотодитазина в 5–10 раз.

Испытания на самках мышей SHR с массой тела 20–26 г проводили с использованием лазера «Аткус-2» с длиной волны 662 нм, применяемого для проведения ФДТ с фотодитазином. Всем мышам перевита опухоль Эрлиха в подошвенную подушечку правой и левой лапки введением 0,25 мкл 20% взвеси опухолевых клеток. Лазером облучали только правую лапку. Плотность мощности 120 мВт/см². Доза света на поле 200 Дж.

В случае применения комплекса «фотодитазин + магнетит» концентрацию препарата в опухоли повышали с помощью постоянного магнитного поля. В ходе работы показано образование комплексов фотодитазина и плуроника с частицами магнетита, определена структура комплексов. Установлено, что плуроник перестраивает структуру магнитной жидкости из цепных образований в компактные наноразмерные кластеры. Полученные комплексы остаются стабильными длительное время при 20–40 °С, что важно для применения в медицине.

У экспериментальных животных для оценки размера опухолей измеряли сагиттальный диаметр подошвенной подушечки лапки (ППЛ) у мышей и определяли разницу между диаметром ППЛ с опухолью и диаметром ППЛ у мышей в норме. Последний составляет в среднем 2 мм.

На рис. 1 представлены результаты ФДТ с исследуемыми препаратами.

Испытания на экспериментальных животных с применением направленной доставки препарата к месту опу-

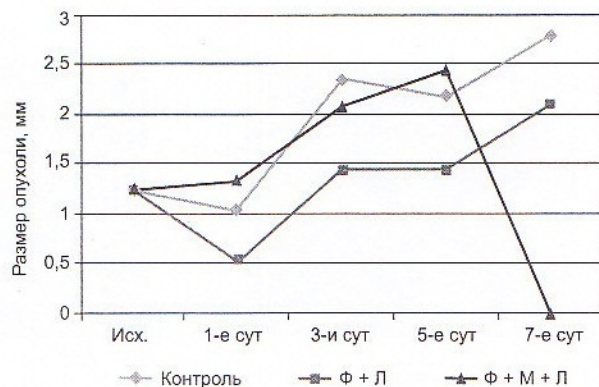


Рис. 1. Динамика размеров опухоли после ФДТ фотодитазином (Ф) в комплексе с магнетитом (М)

холи с помощью внешнего магнитного поля показали, что фототоксические свойства фотодитазина в комплексе с магнетитом сохраняются, а эффективность фотосенсибилизатора увеличивается по сравнению с официальным препаратом. Наличие плуроника еще более увеличивает его эффективность. В ряде случаев лизис опухоли заканчивался самопроизвольной некротической ампутацией лапки животного. Таким образом, синтезированные комплексы могут быть использованы в качестве магнитоуправляемого сенсбилизатора в ФДТ.

Еще одним перспективным соединением для создания наноструктурированных фотосенсибилизаторов с рентгеноконвертером стали супрамолекулярные структуры различной морфологии, в частности, наноструктуры типа «ядро-оболочка». Особый интерес представляют наносистемы на основе биогенного элемента – селена. Даже при очень низких концентрациях селена в воде (0,005–0,1%) его частицы могут адсорбировать на своей поверхности антигены и антитела. Ранее было установлено, что в отличие от свободных частиц селена, частицы нано-а-Se⁰-ПВП оказывают также и противоопухолевое действие. На клетках промиелоцитарной лейкемии HL-60 было показано, что наносистемы нано-а-Se⁰-ПВП и нано-Se⁰-БСА ингибируют клеточный рост пропорционально увеличению их концентрации и вызывают полную гибель клеток при концентрации 200 мкМ.

С целью создания новых высокоэффективных лекарственных средств нами были получены селеносодержащие биологически активные наносистемы на основе полимерных матриц различной природы в широком диапазоне варьирования массового соотношения селен : полимер ν ($\nu = 0,025-0,2$) и проведено комплексное исследование методами спектрофотометрии, динамического светорассеяния (ДСР) и атомно-силовой микроскопии (АСМ) [21].

Оценка размеров наноструктур показала, что диапазон значений радиусов $R_{АСМ} = 50-120$ нм для ПМАК-нано-а-Se⁰ (по данным ДСР $R_h^* = 90$ нм); наносистема ПТМАЭМ-нано-а-Se⁰ представляет собой в основном изолированные частицы с размерами $R_{АСМ} = 70-300$ нм ($R_h^* = 70$ нм), достаточно равномерно распределенные по поверхности пленки; для ПАМС-нано-а-Se⁰ наблюдаются как отдельные частицы с размерами $R_{АСМ} = 90-280$ нм ($R_h^* = 90$), так и агрегаты, состоящие из 3–5 частиц (рис. 2).

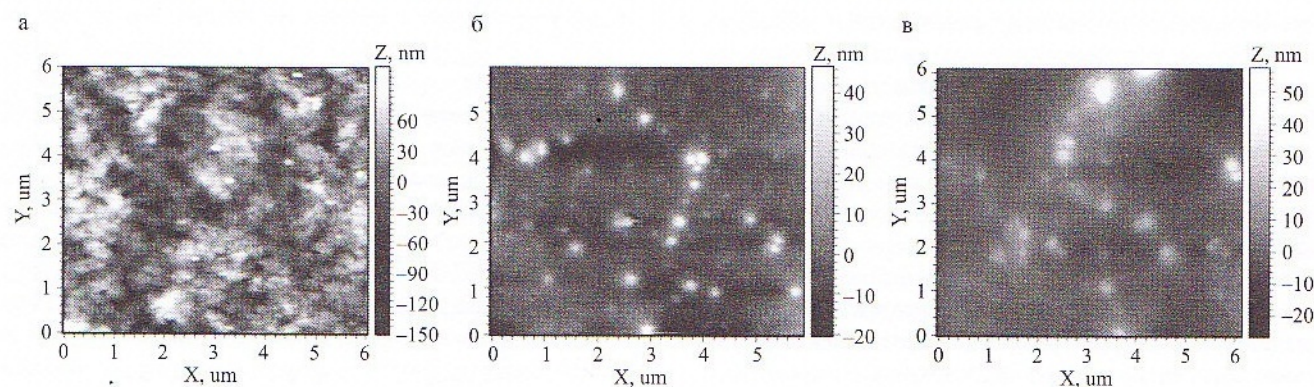


Рис. 2. АСМ изображения поверхности тонких пленок, полученных из водных растворов композитов при $v = 0,1$: а – ПМАК-нано-а-Se⁰; б – ПТМАЭМ-нано-а-Se⁰; в – ПАМС-нано-а-Se⁰. Площадь сканирования $3 \times 3 \mu\text{m}^2$

Для анализа цитотоксичности из ряда полученных систем была выбрана наносистема на основе физиологически активного полимера ПВП. Оценку цитотоксичности проводили на клетках «ФЛЕЧ». Установлен диапазон концентраций Se, в котором наносистема ПВП-нано-а-Se⁰ не показала токсичности, но сохранила биологическую активность. Это открывает перспективы использования селенсодержащих нанокомплексов в качестве лекарственных препаратов широкого спектра действия, в частности – противоопухолевых препаратов и препаратов, компенсирующих дефицит селена в организме.

Заключение

Фотодинамическая терапия доказала свою эффективность при лечении многих нозологических форм злокачественных новообразований и стала полноправным компонентом комбинированного лечения, покинув категорию экспериментальных медицинских технологий. Вместе с тем клинический опыт и многочисленные экспериментальные данные свидетельствуют об имеющихся резервах повышения лечебной активности ФДТ, что требует проведения ширококомасштабных фундаментальных исследований в этой области. Их результатом должно стать улучшение качества и увеличение продолжительности жизни онкологических больных.

Литература

1. Акопов А.А., Кондратьев В.Б. Внутривенное применение блеомицина при опухолевых плевритах // Мат. 3-й Рос. онкол. конф. СПб., 1999. С. 137–138.
2. Амтотов С.А., Гельфонд М.Л. Изучение накопления фотосенсибилизатора «Фотодитазин» в новообразованиях легких // Вопр. онкол. 2010. Т. 56. № 1. С. 88–90.
3. Арсеньев А.И., Гельфонд М.Л., Клименко В.Н. и др. Интраоперационная ФДТ в комбинированном лечении первичных и вторичных поражений плевры // Рос. биотерапевт. журнал. 2008. № 4. Т. 7. С. 12–16.
4. Барчук А.С., Гельфонд М.Л., Арсеньев А.И. и др. Современные возможности паллиативного лечения рака легкого: Курс лекций по паллиативной помощи онкологическим больным / Под ред. Г.А. Новикова, В.И. Чисова. 2000.
5. Бурмистрова Н.В., Каплан М.А., Бродский Р.А., Мардынская В.П. Сравнительная оценка эффективности фотосенсибилизаторов (фотогем, фотосенс, фотодитазин) для фотодинамической терапии в экспериментальных условиях // Мат. IV Всерос. науч.-практ. конф. «Отечественные противоопухолевые препараты». М., 2005.

6. Гейниц А.В., Странадко Е.Ф. Возможности ФДТ с фотодитазином в онкологии // Рос. биотерапевт. журнал. 2009. Т. 8. № 2. С. 31–32.
7. Давыдов М.И., Полоцкий Б.Е. Современные принципы выбора лечебной тактики и возможности хирургического лечения немелкоклеточного рака легкого // Новое в терапии рака легкого. М., 2003.
8. Кашикова Х.Ш. Лекарственная терапия опухолевых плевритов: Дис. ... канд. мед. наук. М., 1989.
9. Киселевский М.В., Волков С.М., Демидов Л.В., Титов К.С. Опухолевые плевриты // Медицинская кафедра. 2005. № 5. С. 49–53.
10. Новиков Г.А., Осипова Н.А., Старинский В.В. и др. Перспективы развития и совершенствования паллиативной помощи онкологическим больным в России // Рос. мед. журнал. 1995. № 1. С. 13–17.
11. Патент РФ на изобретение № 2376033 «Способ иммунотерапии костномозговыми предшественниками дендритных клеток, сенсibilизированными фотомодифицируемыми опухолевыми клетками *in vivo*, больных диссеминированными солидными опухолями» от 17.04.2008 г.
12. Чисов В.И., Дарьялова С.Л. Клинические рекомендации. Онкология / М.: ГЭОТАР-Медиа, 2006. С. 193–230.
13. Чисов В.И., Соколов В.В., Филоненко Е.В. и др. Современные возможности и перспективы эндоскопической хирургии и фотодинамической терапии злокачественных опухолей // Рос. онкол. журнал. 1998. № 4. – С. 4–12.
14. Belani C.P., Einardson T.R., Arikian S.R. et al. Cost effectiveness analysis of pleurodesis in the management of malignant pleural effusion // J. Oncol. Management. 1995. Vol. 1 (2) 24 p.
15. Friedberg J.S., Mick R. et al. Phase II trial of pleural photodynamic therapy and surgery for patients with non-small-cell lung cancer with pleural spread // J. of Clin. Oncol. № 11. 2004. Vol. 22. P. 2192–2201.
16. Hausher F.H., Yarbo J.W. Diagnosis and treatment of malignant pleural effusion // Cancer Met. Rev. 1987. Vol. 6 (1). P. 24–30.
17. Lam S. Photodynamic therapy of lung cancer // Semin Oncol. 1994. Vol. 21. P. 15–19.
18. Leff A., Hopewell P.C., Costello J. Pleural effusion from malignancy // Ann Int. Med. 1978. Vol. 88. P. 532–537.
19. Sahn S.A. Malignant pleural effusion // Clin. Chest. Med. 1985. Vol. 6. P. 113–125.
20. Stranadko E.F., Skobelkin O.K., Vorozhtsov G.N. et al. Photodynamic therapy of cancer: five year clinical experience // Proc. Soc. Photo-opt. Instrum. eng. 1997. Vol. 3191. P. 253–262.
21. Suchanova T., Bershtein V., Valueva S. et al. Formation of water soluble ZnSe (PMAA) Photosensitizer Complexes in novel hybrid nano systems for photodynamic therapy. Proc. Symposium IUPAC. Helsinki. 2011. MMC 14.
22. Usuda J., Kato H., Okunaka T. et al. Photodynamic Therapy (PDT) for Lung Cancers // J. of Thor. Oncol. Vol. 1. № 5. June 2006. P. 489–493.

Поступила в редакцию 05.03.2012 г.

Для контактов: Гельфонд Марк.
E-mail: markgelfond@mail.com