

УДК: (618.16+618.18)-006.6-003.825-085.849.19-089

Вельшер Л.З., Стаханов М.Л., Крылова Е.Н.

## Лечение больных предопухолевыми заболеваниями кожи и слизистой оболочки наружных гениталий и промежности с помощью низкоинтенсивного и высокоэнергетического лазерного излучения

Velsher L.Z., Stakzanov M.L., Krilova E.N.

### Low- and high-power laser light for treating pretumoural diseases on the skin and mucous in genitalia and perineum

Московский государственный медицинский стоматологический университет, кафедра онкологии и лучевой терапии МГМСУ, онкологический центр ОАО «РЖД» при НУЗ ЦКБ № 2 им. Н.А. Семашко ОАО «РЖД», г. Москва

**Цель:** оптимизация лечения больных дистрофическими поражениями кожи и слизистой оболочки наружных половых органов и промежности на основе применения воздействия различных видов лазерного излучения. **Материал и методы:** обследовано 86 женщин с дистрофией тканей вульвы. Для лечения применяли: гелий-неоновый лазерный аппарат «Кристалл» (Россия), длина волны 0,63 мкм, мощность 0,1 Вт, экспозиция 10 мин, доза лазерного излучения за сеанс 0,76 Дж/см<sup>2</sup>, плотность мощности 1,27 мВт/см<sup>2</sup>. Инфракрасный лазерный аппарат «ALFA» (Россия), длина волны 0,89 мкм, максимальная мощность лазерного аппарата 50 мВт. Параметры воздействия: частота 3 тыс. Гц, мощность 25 мВт, воздействие с 2 полей, экспозиция на 1 поле 3 минуты, плотность мощности лазерного излучения 0,25 мВт/см<sup>2</sup>, доза лазерного излучения за сеанс 0,04 Дж/см<sup>2</sup>. Хирургическая СО<sub>2</sub>-лазерная система «Sharplan 40С» Lumenis (Израиль), длина волны 10,6 мкм. Воздействие производили лучом СО<sub>2</sub>-лазера диаметром 3–4 мм, мощность 4–5 Вт, режим экспозиции – непрерывный, глубина испарения тканей вульвы 1–2 мм. Эффективность лечения оценивали по совокупности клинических, морфологических признаков, изменениям показателей «качества жизни» больных. Результаты лечения прослежены на протяжении 4 лет. **Результаты:** к концу 3-го года лечения стойкий положительный эффект, расцениваемый как «выздоровление», отмечен у 93% больных. **Ключевые слова:** дистрофия гениталий, лазерное лечение.

**Purpose:** To optimize treatment of patients with dystrophic lesions on skin and mucous on the outer genitals and perineum using various types of laser light. **Material and methods:** There were 86 women with vulva dystrophy. For the treatment we used the following laser apparatuses: He-Ne-laser «Kristall» (Russia) – wavelength 0,63 μm, power 0,1 W, exposure 10 min, laser light dose per session 0,76 J/cm<sup>2</sup>, power density 1,27 mW/cm<sup>2</sup>; infrared laser device «ALFA» (Russia), wavelength 0,89 μm, maximal power 50 mW. Parameters: frequency 3 000 Hz, power 25 mW, irradiation from two fields, exposure at one field 3 min, power density 0,25 mW/cm<sup>2</sup>, dose of laser light per one session 0,04 J/cm<sup>2</sup> and a CO<sub>2</sub> continuous laser device «Sharplan 40С» Lumenis (Israel) with wavelength 10,6 μm, spot diameter 3–4 mm, power 4–5 W, depth of vulva evaporation 1–2 mm. Effectiveness of treatment was evaluated by clinical and morphological signs as well as by indexes of «life quality» during 4 years. **Conclusion:** By the end of the 3-rd year a stable, positive effect which was assessed as «recovery» was seen in 93% of patients. **Key words:** genitalia dystrophy, laser treatment.

#### Введение

К предопухолевым заболеваниям кожи и слизистой оболочки наружных половых органов относят дистрофические заболевания вульвы (ДЗВ), на фоне которых в 20–60% случаев возникает рак [2–5].

Выбор лечебной тактики в отношении больных дистрофическими заболеваниями вульвы до настоящего времени остается сложной проблемой, поскольку эффект применения общепринятых методов терапии выражен явно не достаточно и, как правило, носит симптоматический характер, но, главное, не продолжителен [2, 5].

Поиск действенного, эффективного метода терапии больных дистрофическими заболеваниями вульвы остается весьма актуальным, поскольку заболевание имеет предопухолевый характер с высокой степенью облигатности. В последние годы наблюдается рост числа женщин пожилого и старческого возраста, подавляющее большинство которых в той или иной мере страдают от клинических проявлений дистрофии тканей вульвы, закономерно развивающейся у всех без исключения женщин соответствующей возрастной группы.

#### Материал и методы

В исследование включены данные обследования и лечения 86 женщин, обратившихся в консультативно-диагностическое отделение Центральной клинической больницы № 2 имени Н.А. Семашко ОАО «РЖД» по поводу дистрофии тканей вульвы в период с 2003 по 2007 годы.

Диагноз был поставлен на основании жалоб, данных анамнеза и осмотра больных, вульвоскопии, а также результатов морфологического (гистологического и/или цитологического исследования) фрагментов тканей вульвы, полученных при жизненной биопсии.

Распределение больных в зависимости от характера патологических изменений тканей вульвы представлено в табл. 1.

Возраст больных на момент первичного обращения был 38–89 лет. Средний возраст обследованных больных составил 52,5 ± 22,3 года.

Характер предъявляемых пациентками с дистрофическими заболеваниями вульвы жалоб и частота встречаемости их представлены в табл. 2.



Таблица 1

Распределение больных в зависимости от характера выявленной патологии тканей вульвы

Характер патологического процесса	Число больных	
	абсолютное число	%
Крауроз вульвы	35	40,7
Лейкоплакия вульвы	10	11,6
Крауроз и лейкоплакия вульвы	41	47,7
<i>Всего</i>	86	100

Таблица 2

Характер жалоб, предъявляемых во время первичного осмотра

Клиническое проявление патологии	Число больных	
	абсолютное число	% ± m
Зуд вульвы	83	96,5
Парестезии	63	73,2
Сухость, легкая ранимость слизистой оболочки вульвы	52	60,5
Нарушения сексуальной жизни	51	59,3
Раздражительность, конфликтность	77	89,5
Нарушение сна	81	94,1
Нарушение трудоспособности	66	76,7

Средняя продолжительность заболевания составила  $7,06 \pm 5,60$  года. Следует подчеркнуть большую продолжительность болезни, что, безусловно, свидетельствует о трудности ее лечения.

Для решения поставленных задач мы использовали клинические и морфологические методы исследования.

Диагностика дистрофических заболеваний вульвы включала: осмотр наружных половых органов, вульвоскопию, цитологическое и обязательное гистологическое исследование материала, взятого с патологических участков кожи и слизистой оболочки наружных половых органов.

Для оценки эффективности проводимой лазерной терапии больным проводили вульвоскопическое исследование до и после окончания каждого курса лазерного лечения.

В работе мы использовали методы морфологической диагностики для верификации диагноза во время первичного осмотра больной, а затем и для оценки морфологических изменений тканей вульвы в процессе проведенного лазерного лечения. Для этого проводили цитологическое исследование мазков-отпечатков, мазков-скарификатов с поверхности кожно-слизистых покровов вульвы. Морфологические изменения тканей вульвы под воздействием лазерного излучения мы рассматривали в качестве основного объективного критерия эффективности проводимой терапии, поэтому взятие материала для гистологического исследования у пациенток производили в динамике курсового лечения.

При вульвоскопическом исследовании выявляли участки для прицельной биопсии. Взятие материала для гистологического исследования у пациенток производили в условиях местной анестезии (лидокаин-спрей и инфильтрационная анестезия 0,5% раствором новокаина).

В процессе работы нами была разработана система лечебных мероприятий у рассматриваемой категории больных, включающая применение воздействий низкоинтенсивного лазерного излучения с использованием гелий-неонового, инфракрасного терапевтического лазера, а также сочетанного (низкоинтенсивного и высокоэнергетического) лазерного излучения. Выбор метода, а также режимы курсового лазерного лечения осуществляли индивидуально для каждой больной с учетом клинко-морфологической формы заболевания, его тяжести, обусловленной прежде всего состоянием кожи и слизистой оболочки вульвы и выраженностью клинических проявлений (зуд, боль).

Учитывая особенности воздействия той или иной разновидности лазерного излучения, мы уточнили показания к проведению лазеротерапии при дистрофических заболеваниях вульвы. Лазеротерапию воздействием низкоинтенсивного лазерного излучения проводили при: краурозе вульвы, сочетании крауроза с вульвитом, при наличии у больной тяжелых сопутствующих соматических заболеваний, при которых выполнение хирургического лазерного лечения невозможно.

Показаниями к проведению сочетанного лазерного лечения являлись случаи лейкоплакии вульвы и сочетания крауроза вульвы с лейкоплакией.

При наличии у больной очаговой лейкоплакии вульвы без дисплазии мы проводили лазерную деструкцию патологических участков вульвы.

#### Методика лазерного терапевтического лечения

Лазерную терапию больным дистрофическими заболеваниями вульвы проводили амбулаторно. Курс лазерного терапевтического лечения состоял из 10–12 ежедневных сеансов лазерного облучения пораженной кожи и слизистой вульвы излучением гелий-неонового лазера. Для лечения применяли лазерный аппарат «Кристалл» (Россия), генерирующий лазерное излучение длиной волны 0,63 мкм, максимальной мощностью 1,4 Вт.

Облучение производили лучом гелий-неонового лазера, как правило, с одного поля, экспозиция 10 мин. Мощность лазерного излучения составляла 0,1 Вт (100 мВт). Плотность мощности лазерного излучения  $1,27 \text{ мВт/см}^2$ . Дозу лазерного излучения рассчитывали по формуле:

$$D = \frac{(P_{\text{ср}} \cdot T)}{S},$$

где  $P_{\text{ср}}$  – средняя мощность излучения (Вт);  $T$  – время воздействия (с);  $S$  – площадь облучаемой по-



верхности ( $\text{см}^2$ ). Доза лазерного излучения за сеанс  $0,76 \text{ Дж/см}^2$ . За курс, соответственно, доза лазерного излучения составила  $7,6 \text{ Дж/см}^2$ .

При наличии у больной очаговых изменений на вульве лечение проводили последовательно с 3–4 полей, диаметр лазерного луча 4–5 см, фиксация лазерного луча на 1 поле составляла 3–4 мин.

При тяжелых клинических проявлениях заболевания и выраженных патологических изменениях кожно-слизистых покровов вульвы, при незначительной положительной динамике после применения гелий-неонового лазера лазерное терапевтическое лечение проводили посредством одновременного воздействия излучением 2 лазеров: гелий-неонового («Кристалл») и инфракрасного (аппарат «ALFA», Россия, генерирующий инфракрасное лазерное излучение длиной волны  $0,89 \text{ мкм}$ , максимальной мощностью  $50 \text{ мВт}$ ). Пролечено 20 больных. Лечение осуществляли последовательно с 2 полей, время экспозиции на 1 поле 3 мин. Мощность энергии лазерного излучения составляла  $25 \text{ мВт}$ , частота 3 тыс. Гц. Расстояние от источника лазерного излучения до облучаемой поверхности  $1,5 \text{ см}$ . Угол расхождения лазерного луча  $150^\circ$ . Диаметр облучаемой поверхности составил  $11,2 \text{ см}$ . Плотность мощности лазерного излучения  $0,25 \text{ мВт/см}^2$ . Доза энергии лазерного излучения за сеанс  $0,04 \text{ Дж/см}^2$ .

В дальнейшем пациенткам проводили повторные курсы лазеротерапии через 2 или 3 месяца, затем, при уменьшении тяжести клинических проявлений заболевания, объективном улучшении состояния кожно-слизистых покровов вульвы, снижении частоты рецидивов заболевания удлинляли временной интервал между курсами лазеротерапии до 6 месяцев. В последующем проводили поддерживающее лазерное лечение не реже 1 раз в год.

#### Методика сочетанного лазерного лечения больных дистрофическими заболеваниями вульвы

Сочетанное лазерное лечение больных дистрофическими заболеваниями вульвы, разработанное нами, состояло из 3 этапов.

I этап: 5–7 сеансов лазеротерапии воздействием излучения гелий-неонового лазера. (Методика описана выше.)

II этап – хирургическое лазерное лечение с использованием хирургической  $\text{CO}_2$ -лазерной системы «Sharplan 40C» Lumenis (Израиль).

Лазерные хирургические вмешательства проводили в условиях местной инфильтрационной анестезии  $0,5\%$  раствором новокаина или  $2\%$  раствором лидокаина. Для выполнения лазерных хирургических операций применяли лазерное излучение мощностью 4–5 Вт, режим экспозиции – непрерывный, воздействие производили расфокусированным лучом газового  $\text{CO}_2$ -лазера, диаметром 3–4 мм, глубина испарения тканей вульвы 1–2 мм. Операцию завершали обработкой оперированной поверхности  $5\%$

раствором перманганата калия. Обработку лазерной послеоперационной раны  $5\%$  раствором перманганата калия осуществляли в течение 7 дней. Очистление раневой поверхности с формированием грануляционной ткани отмечали к 10-м суткам послеоперационного периода. Полное заживление операционной раны с формированием фиброзной ткани у пациенток отмечали на 30-е сут.

III этап – лазерная терапия с использованием низкоинтенсивного терапевтического гелий-неонового лазера. Методика аналогична описанной выше. Облучение вульвы излучением гелий-неонового лазера начинали со второго дня послеоперационного периода. В послеоперационном периоде проводили 10–12 сеансов лазерной терапии. Общая продолжительность сочетанного лазерного лечения составила 16–20 дней.

В дальнейшем пациенткам проводили повторные курсы лазеротерапии через 3–4 месяца, затем через 6 месяцев. Всем пациенткам, находившимся под нашим наблюдением, в качестве поддерживающего лечения курс лазеротерапии гелий-неоновым лазером проводили 1 раз в год.

#### Результаты и их обсуждение

Результаты разработанных методов лазерного терапевтического лечения оценивали на основании субъективных и объективных данных: «выздоровление» – полное исчезновение клинических проявлений заболевания, подтвержденное данными морфологических исследований, «значительное улучшение» – значительное уменьшение клинических проявлений заболевания, положительная динамика по данным морфологических исследований, «отсутствие эффекта» – отсутствие положительной динамики клинических проявлений заболевания, отсутствие динамики по данным морфологических исследований.

Необходимо отметить, что рецидив заболевания спустя 1,5–2 месяца после окончания 1-го курса лазерного лечения возник у  $97\%$  больных. В течение года больным проводили 4–5 курсов лазерной терапии.

Отдаленные результаты прослежены в течение 4 лет у 72 больных. Результаты лазерного лечения больных в зависимости от количества проведенных курсов отражены на рис.

Клинические данные были подтверждены также данными и морфологических исследований.

Результаты цитологического исследования у пролеченных женщин демонстрировали либо отсутствие, либо выраженное уменьшение атрофических процессов в эпителии кожно-слизистых покровов вульвы. У 49 ( $74,24\%$ ) больных цитограммы были представлены нормальными клетками плоского эпителия в соответствии с возрастом. У молодых пациенток преобладали поверхностные клетки плоского эпителия, у женщин в постменопаузальном периоде – клетки нижних слоев плоского эпителия.



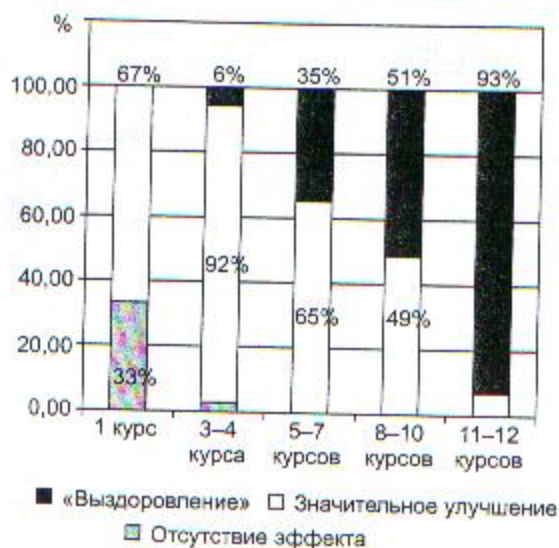


Рис. Результаты лечения больных дистрофическими заболеваниями вульвы в зависимости от количества проведенных курсов лазеротерапии

По данным гистологических исследований, после проведения многократных курсов лазеротерапии красного и инфракрасного спектра имеет место снижение интенсивности гиперпластических поражений, характерных для лейкоплакии. При наличии крауроза, характеризующегося преобладанием атрофических поражений, мы наблюдали тенденцию к утолщению многослойного плоского эпителия с увеличением толщины слоя шиповидных клеток и уменьшением толщины рогового слоя. В подэпителиальной межучеточной ткани мы отмечали также уменьшение интенсивности отека и дистрофических изменений коллагеновых волокон, в частности гиалиноза, и восстановление структуры стенок артериол, в которых до начала лазеротерапии отмечались явления фибриноидного набухания.

Сочетанное лазерное лечение проведено 10 больным лейкоплакией вульвы и смешанной клинкоморфологической формы заболевания (сочетание крауроза и лейкоплакии вульвы). Всем больным в качестве 1-го этапа сочетанного лазерного лечения проведено 5–7 сеансов лазеротерапии излучением гелий-неонового лазера. После первого этапа лечения больные субъективно отмечали уменьшение ощущений зуда, дискомфорта в области наружных половых органов, объективно у них отмечалось уменьшение имеющихся воспалительных изменений, частичная эпителизация эскориаций, трещин в области наружных половых органов.

Всем больным данной группы в качестве второго этапа лечения было проведено хирургическое лазерное воздействие. Основным показанием было наличие у больных лейкоплакии вульвы или сочетания лейкоплакии с краурозом.

С 1-го дня послеоперационного периода всем женщинам проводили 3 этапа сочетанного лазерного лечения: облучение вульвы светом гелий-неонового лазера. В послеоперационном периоде проводили

10–12 сеансов лазерной терапии. В течение 7 дней после каждого сеанса лазерной терапии проводили обработку лазерной послеоперационной раны раствором перманганата калия. Осложнений после лазерного хирургического вмешательства не было отмечено ни у одной больной.

Излечение всех больных лейкоплакией вульвы подтверждено данными морфологических исследований. Больным, имеющим сочетание крауроза и лейкоплакии вульвы, были проведены повторные сеансы лазерного терапевтического лечения.

Контрольные морфологические исследования, проведенные у больных после лазерного хирургического лечения, показали отсутствие очагов лейкоплакии. У 3 больных гистологическое исследование биоптата вульвы, взятого из зоны ранее проведенного лазерного хирургического вмешательства, показало наличие рубцовой ткани. Следует отметить, что клинические проявления дистрофического заболевания вульвы у 4 пациенток практически полностью исчезли после проведения сочетанного лазерного лечения и не беспокоили больных в течение 1–2 лет. Однако в дальнейшем возник рецидив заболевания. Всем больным были проведены повторные курсы лазерного терапевтического лечения (3 женщинам – сочетанное лечение воздействием 2 терапевтических лазеров: гелий-неонового и инфракрасного), в ходе которых была достигнута явная положительная динамика клинических проявлений заболевания, что подтверждено и данными морфологических исследований.

### Заключение

Больным ДЗВ необходимо проведение длительного курсового лазерного терапевтического лечения. Наш опыт лечения рассматриваемой категории пациентов свидетельствует о том, что только при длительном курсовом лазерном терапевтическом лечении можно обеспечить постепенный регресс клинических проявлений дистрофического заболевания вульвы, что находит подтверждение в данных морфологических исследований, уменьшении степени тяжести и агрессивности клинического течения заболевания.

Сочетанное применение гелий-неонового и инфракрасного лазеров оказывает более выраженный терапевтический эффект и может быть рекомендовано больным, имеющим тяжелые клинические проявления агрессивного течения дистрофического заболевания вульвы с частым рецидивированием и плохо поддающегося лечению традиционными методами.

Основным методом лечения больных лейкоплакией вульвы, ввиду высокой потенциальной способности лейкоплакии к злокачественной трансформации, является хирургический. Проведение сочетанного лазерного лечения с последовательным применением воздействия низкоинтенсивного и высокоэнергетического лазерного излучения повышает эффективность лечения больных и является надежным методом вторичной профилактики рака вульвы.



**Литература**

1. *Елисеенко В.И.* Морфология репаративных процессов при воздействии лазерного излучения на биологические ткани // Тез. докл. науч.-практ. конф. по лазерной хирургии «Применение лазеров в научных исследованиях и медицинской практике». Казанский медицинский институт. Казань, 1989. С. 24–25.
2. *Заплавнова Л.Д., Козаченко В.П., Иванов А.В.* Применение лазерного излучения в лечении предопухолевых и опухолевых заболеваний шейки матки и вульвы // Вестн. АМН СССР. 1984. № 12. С. 67–69.
3. *Иванов А.Е.* Лазерная хирургия в лечении крауроза и лейкоплакии вульвы: Дис. ... канд. мед. наук. М., 2006. 112 с.
4. *Миляновский А.И.* Лечение патологии шейки матки и вульвы с помощью лазеров различной интенсивности // Акушер. и гинекол. 1990. № 2. С. 63.
5. *Овсянникова Л.С., Распопова А.А.* Опыт лечения крауроза и лейкоплакии вульвы физиотерапевтическим гелий-неоновым лазером // Дальневост. мед. журнал. 2000. № 3. С. 112–113.
6. *Шендерова Т.С.* Гистологическая диагностика опухолей вульвы, алагалиша. Кишинев: Штиинца, 1983. 168 с.
10. *Хусаинова И.С.* Влияние лазерной терапии на ткани вульвы у больных краурозом и лейкоплакией // Акушер. и гинекол. 1986. № 1. С. 72–74.
11. *van Seters, ten Kate F.J., van Beurden M.* In the absence of (early) invasive carcinoma vulvar intraepithelial neoplasia associated with lichen sclerosus is mainly of undifferentiated type new insights in histology and aetiology // J. Clin. Pathol. 2007. May. № 60 (5). P. 504–9.
13. *Heymann W.R.* Lichen sclerosus // J. Am. Acad. Dermatol. 2007. Apr. № 56 (4). P. 683–684.

Поступила в редакцию 25.10.2007 г.

Уважаемые коллеги!

ФГУ «Государственный научный центр лазерной медицины Росздрава» предлагает вам новое издание **«Современные достижения лазерной медицины и их применение в практическом здравоохранении»:**

Материалы научно-практической конференции с международным участием, посвященной 20-летию ФГУ «Государственный научный центр лазерной медицины Росздрава», 5–6 октября 2006 г. / Под ред. А.В. Гейница. М., 2006. 204 с.

Сборник открывается обзорной статьей А.В. Гейница и Г.И. Цыгановой «ГНЦ лазерной медицины – 20 лет на службе медицинской науки и здравоохранения», в которой представлены история становления лазерной медицины в нашей стране и вклад коллектива Центра в создание этой современной высокотехнологичной отрасли медицинской науки и здравоохранения. Далее представлены 207 сообщений, сгруппированных по 11 разделам: лазеры в хирургии, гинекологии, урологии, отоларингологии, стоматологии, офтальмологии, терапии, диагностике, механизмы взаимодействия лазерного излучения с биотканями, лазерные аппараты. В отдельную рубрику вынесены работы иностранных гостей на английском языке. В книге размещены также рекламные материалы российских фирм-разработчиков лазерной медицинской техники. Русскоязычные тексты снабжены короткими рефератами на английском языке. Оглавление на русском и английском языках. Среди авторов – ведущие специалисты из Москвы, Санкт-Петербурга, Челябинска, Екатеринбургa, Новосибирска, Самары, Казани, Уфы, Благовещенска, Краснодара, Ростова-на-Дону, Троицка, Обнинска и других регионов Российской Федерации, а также представители крупных центров лазерной медицины из 10 стран СНГ и дальнего зарубежья (Беларусь, Украина, Молдова, Узбекистан, Германия, Финляндия, Канада, Израиль, Иран, Ирландия).

Сборник можно приобрести в ГНЦ лазерной медицины (200 руб. за один экземпляр) или заказать рассылку по почте наложенным платежом. Для этого нужно заполнить купон-заказ и отправить его нам простым письмом по почте или факсом (см. ниже). Стоимость одного экземпляра в этом случае – 300 руб.

**Наша контактная информация:**

121165, Москва, ул. Студенческая, д. 40, строение 1, ГНЦ лазерной медицины, редакция журнала «Лазерная медицина», Цыганова Г.И.

Телефон/факс 8-499-249-36-52. E-mail: ziganova@yandex.ru

**Купон-заказ**

Прошу выслать наложенным платежом книгу  
«Современные достижения лазерной медицины и их применение в практическом здравоохранении»  
в количестве ... экземпляров. Оплату гарантирую. Подпись, дата \_\_\_\_\_

Ф. И. О. получателя (полностью) \_\_\_\_\_

Место работы \_\_\_\_\_

Должность \_\_\_\_\_

Адрес доставки (почтовый индекс обязательно!) \_\_\_\_\_

Контактный тел.: \_\_\_\_\_ Факс: \_\_\_\_\_ E-mail: \_\_\_\_\_